



Олег Сергеев,
генеральный директор
и главный врач авторской
стоматологической клиники
ООО «Дентал Галлери»



Татьяна Миронова,
зубной техник



198099, Россия, Санкт-Петербург
ул. Промышленная, д. 7
Тел./факс (812) 647-09-67
www.ds-lab.ru

CERAMAGE

Применение композитного материала при микропротезировании

Пациентка Б. обратилась в клинику с жалобами на разрушение коронковой части 37 и 46 зубов.

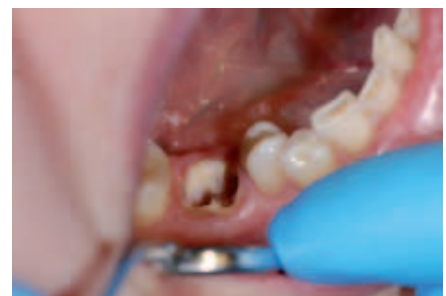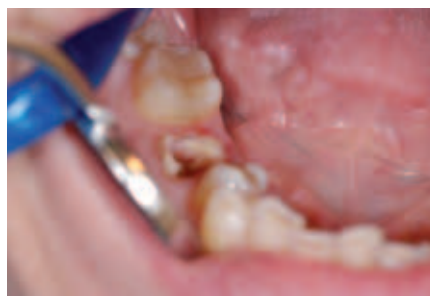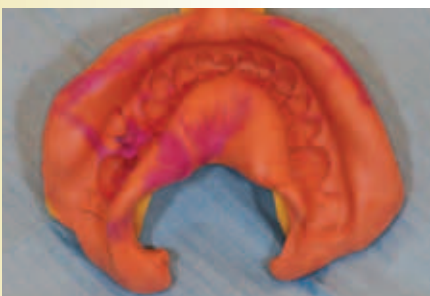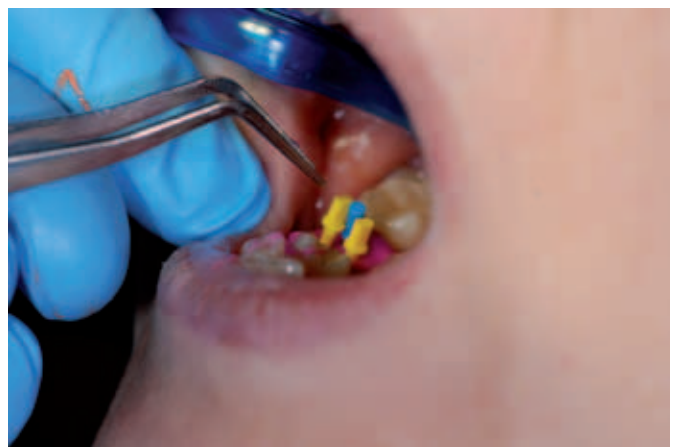Объективно: 37 зуб – разрушение более 2–3 коронковой части зуба, сохранены дистальная и язычная стенки с толщиной тканей более 1 мм. 46 зуб – полное разрушение коронковой части до уровня десны.

После препарирования и эндодонтического лечения данных зубов принято решение: в 37 зуб изготовить вкладку onlay из материала CERAMAGE фирмы SHOFU, в 46 зуб изготовить культевую вкладку CERAMAGE, армированную стекловолоконными штифтами и коронку overlay CERAMAGE.

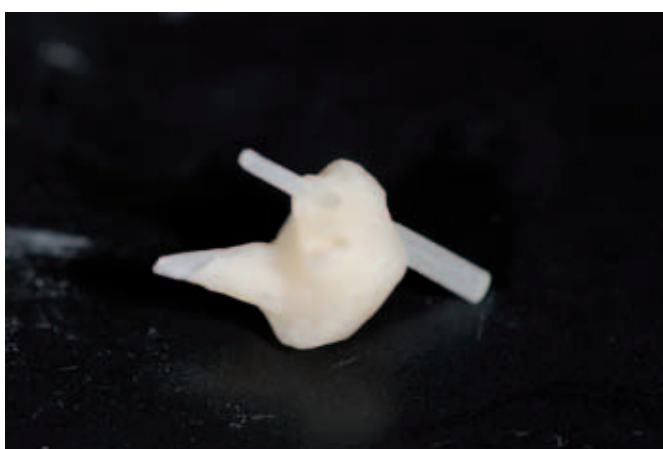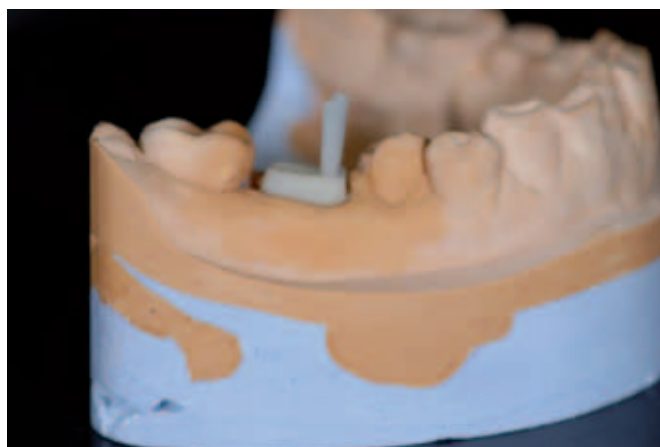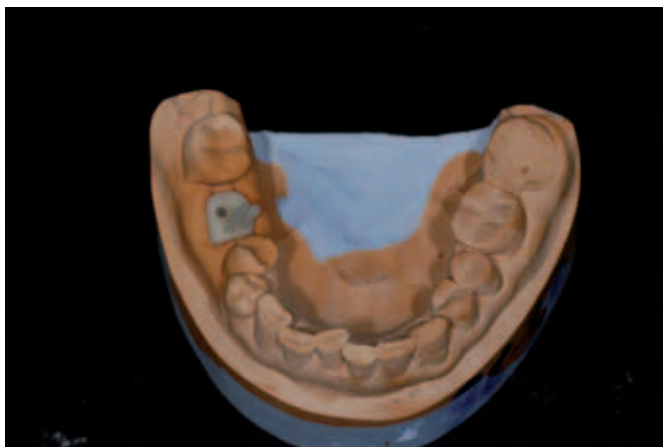
Выбор данного материала обусловлен клинической картиной в полости рта и эстетико-функциональными требованиями. У пациентки были множественные светополимерные реставрации жевательных зубов, других ортопедических конструкций в ротовой полости нет. Характеристики керамокомпозитного материала CERAMAGE (содержит 73% микрокерамики), а именно высокая прочность на изгиб и сжатие, он тверже, чем другие светоматериалы, но существенно эластичнее керамики, устойчивость к стиранию окклюзионных облицовок, высокий уровень эстетики за счет светопроводимости аналогичной естественному зубу, биологическая совместимость и устойчивость к зубным отложениям позволяют решить поставленную задачу с хорошим эстетическим и долговременным результатом.

Первый клинический прием.

С 46 зуба сняты оттиски для изготовления культевой вкладки CERAMAGE, армированной стекловолоконными штифтами.

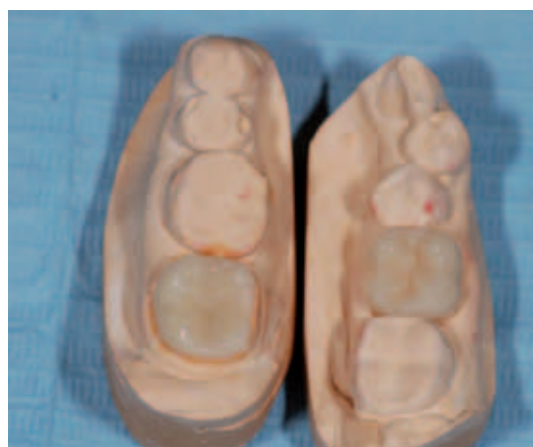
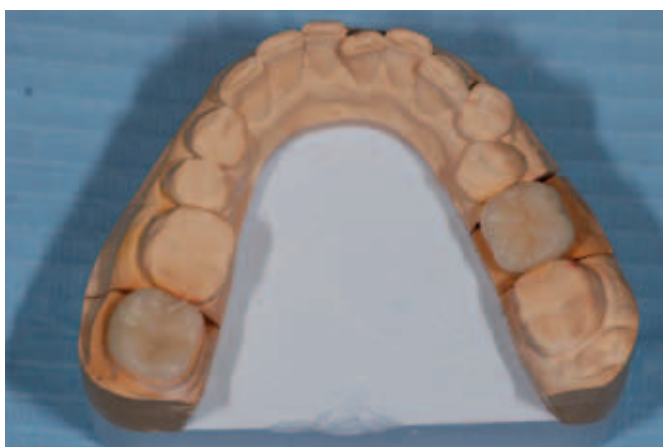
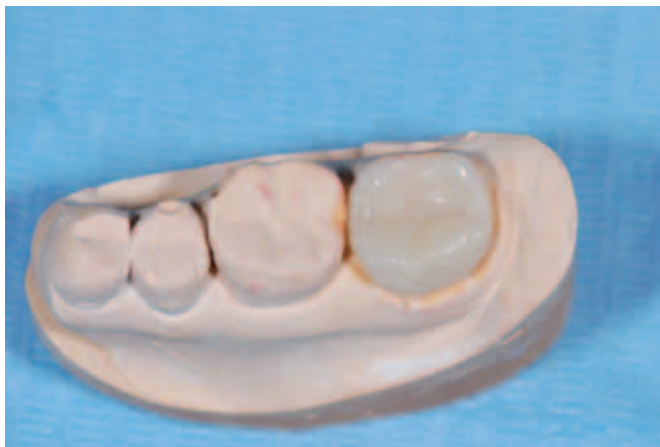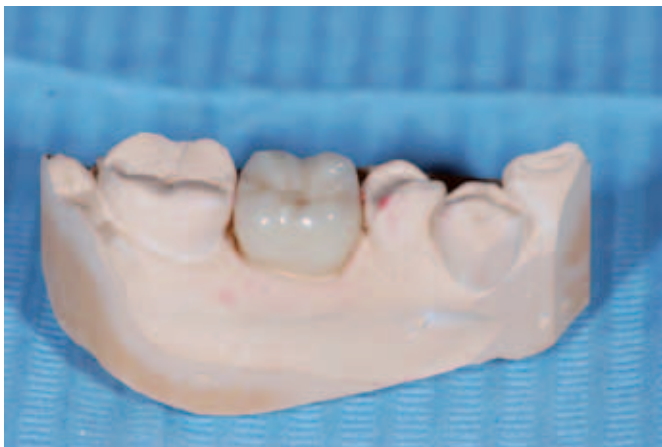Первый лабораторный этап.



На втором клиническом приеме в 46 зуб установлена культевая вкладка,
зуб отпрепарирован под коронку overlay.
37 зуб отпрепарирован под вкладку onlay.

Второй лабораторный этап.





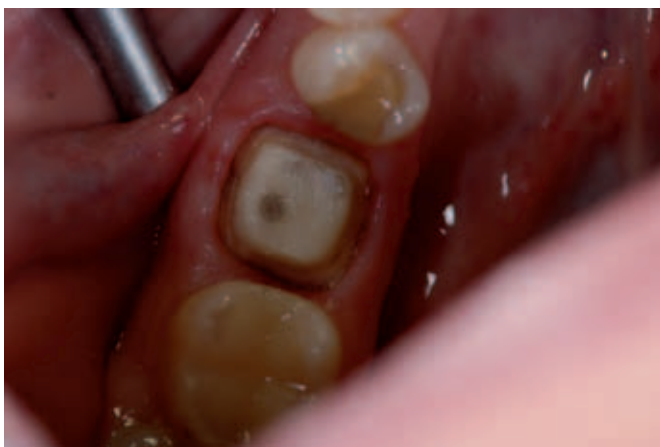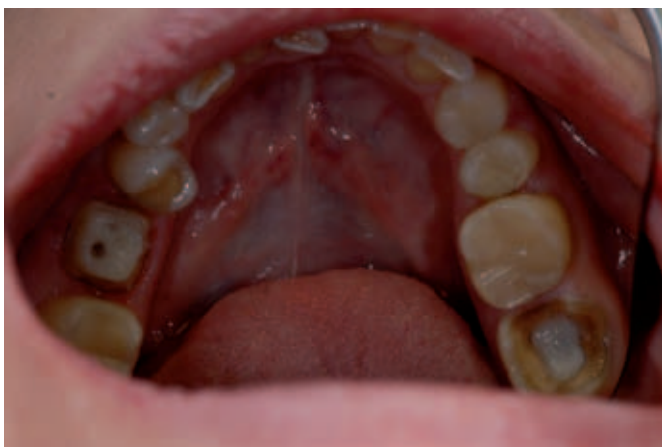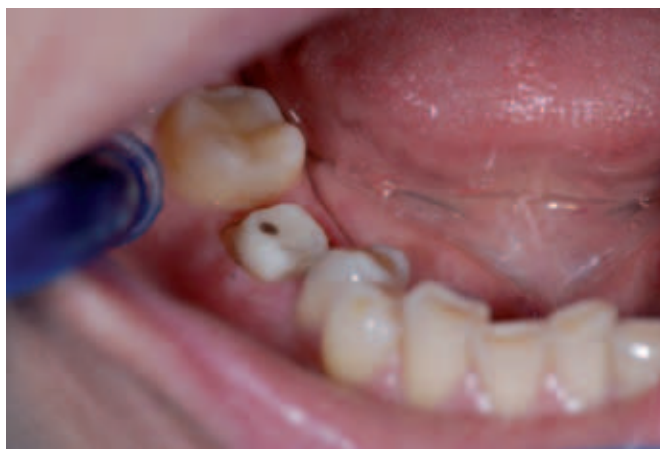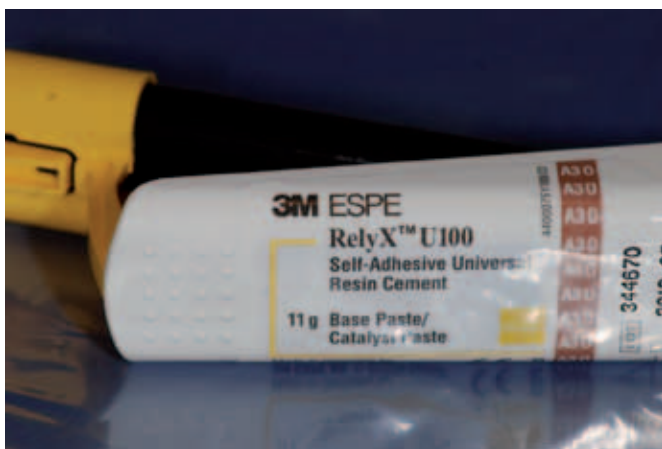Третий клинический прием.

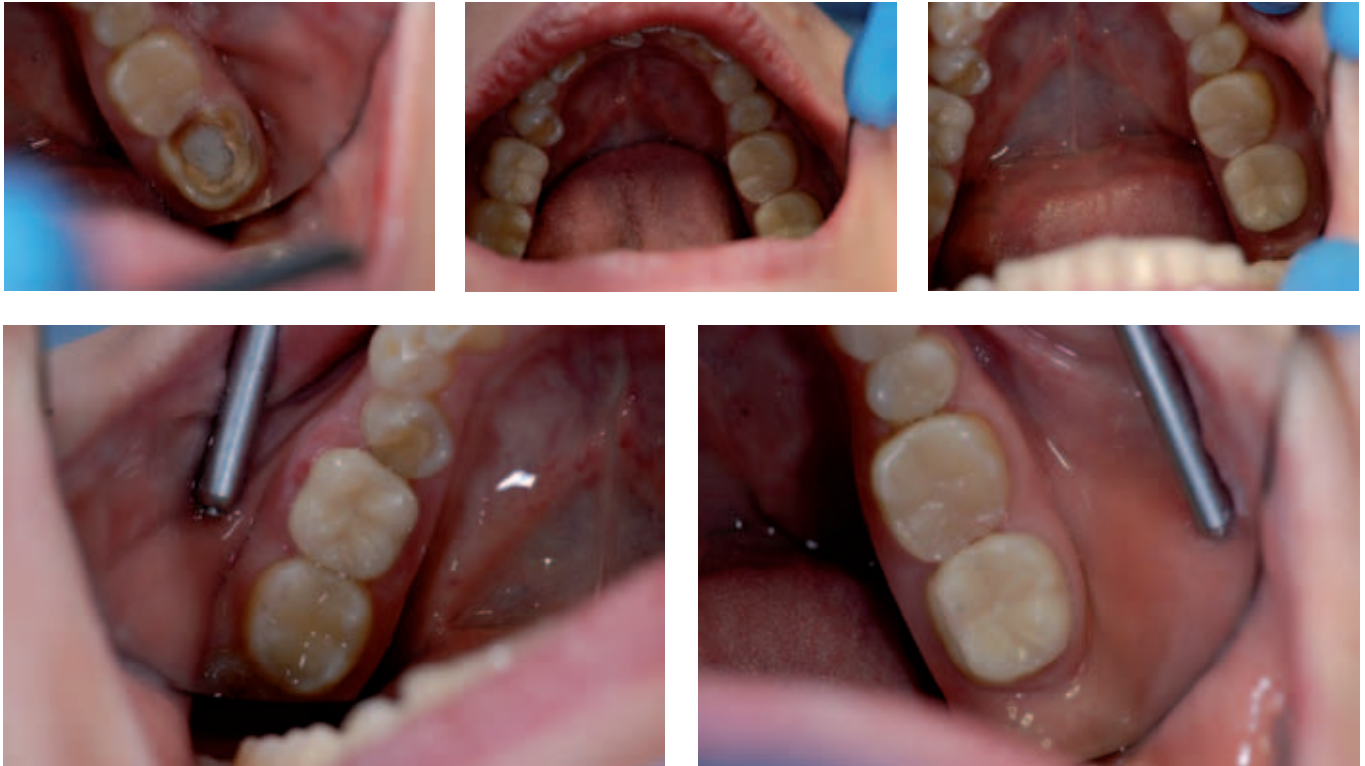Изготовленные в зуботехнической лаборатории коронка CERAMAGE и вкладка CERAMAGE установлены соответственно в 46 и в 37 зубы. Ортопедические конструкции зафиксированы на самопротравливающий самоадгезивный композитный цемент двойного отверждения RelyX U100 (3M). После удаления излишков цемента отмечено хорошее

краевое прилегание и соответствие цвета реставрации окружающим зубам.

1 год наблюдения за установленной ортопедической конструкцией показал отсутствие каких либо повреждений реставрации, краевое прилегание и шов сохранились без видимых изменений, цвет и прозрачность так же остались без изменения.

Олег Сергеев





Преимущества такого решения по сравнению с прямой реставрацией:

- 1. Формирование качественных контактных пунктов, которое возможно только в условиях лаборатории и с применением разборной и контрольной модели.*
- 2. Прочность лабораторных реставраций в несколько раз превышает прочность пломб, так как полимеризация в лаборатории протекает в специальном аппарате, который помимо света воздействует и температурой 70–80°C, что в полости рта невозможно.*
- 3. Последствия усадочных явлений композита сведены к минимуму, так как изделие цементируется уже готовым.*

А.Я. Недостойный, генеральный директор зуботехнической лаборатории «Дентсервис»