



В.В. Дамианиди,
главный врач сети
клиник «Пандент»,
г. Санкт-Петербург



К.М. Гамыдов,
врач-ортопед



Алексей Беликов,
зубной техник
«Дентсервис», участок
по изготовлению
каркасов из металла
и диоксида циркония



Алексей Савостин,
зубной техник
«Дентсервис»,
участок керамики

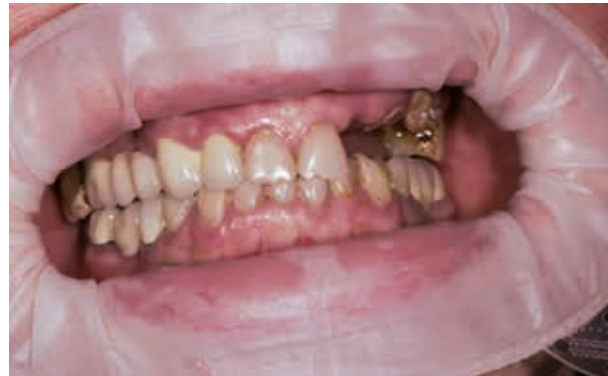

Циркониевый каркас на винтовой фиксации с цементируемыми коронками

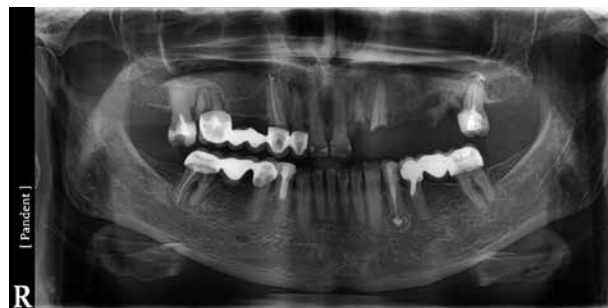Пациентка Р. 1956 года рождения обратилась в клинику «Пандент» г. Санкт-Петербурга с жалобами на косметический дефект зубного ряда, затрудненное жевание. По результатам визуального осмотра и рентгенологического обследования был поставлен диагноз: частичная вторичная адентия, хронический гранулирующий периодонтит 16,13,12,22,23,26 зубов.

После обсуждения ситуации с пациенткой, было принято решение начать лечение с верхней челюсти: удаление всех зубов с одномоментной имплантацией по методике all-on-four, изготовление провизорной конструкции, замена на постоянный условно-съемный протез через 6 месяцев.

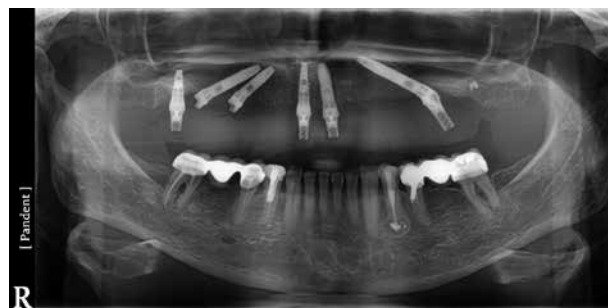
После удаления всех зубов верхней челюсти и установки имплантов по стандартному протоколу all-on-four, по причине низкого качества кости (низкой стабильности импланта в области 15-16 зубов) было принято решение добавить два импланта: в область 17 и 18 зубов, из-за необходимости немедленной нагрузки временным условно-съемным протезом. Через 6 месяцев приступили к постоянному протезированию. Был изготовлен циркониевый каркас на винтовой фиксации с цементируемыми коронками на верхнюю челюсть. В настоящее время пациентка продолжает лечение нижней челюсти.



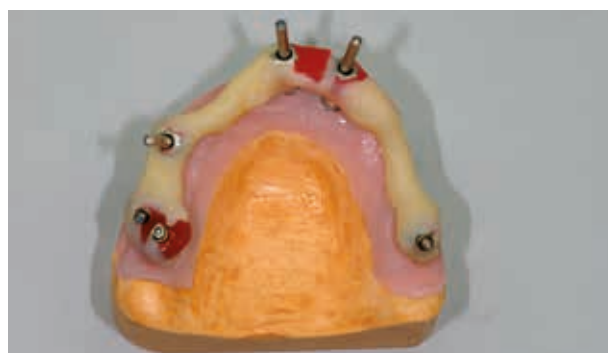До имплантации



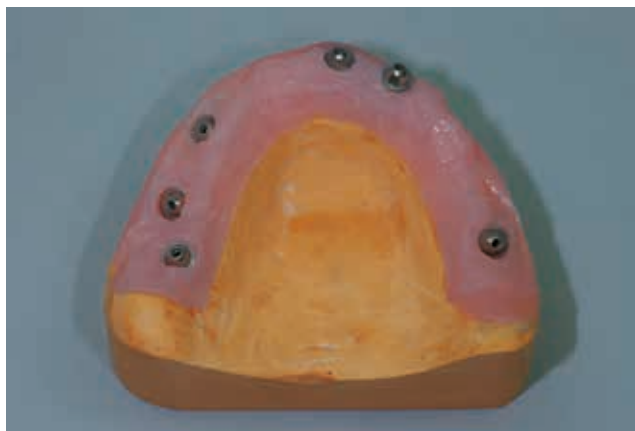Орто пациентки до имплантации



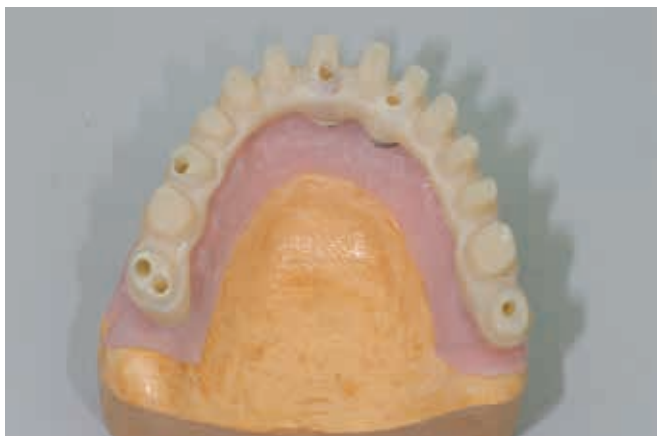Орто пациентки после имплантации



Изготовление верификаторов для снятия индивидуальной ложки рабочих слепков



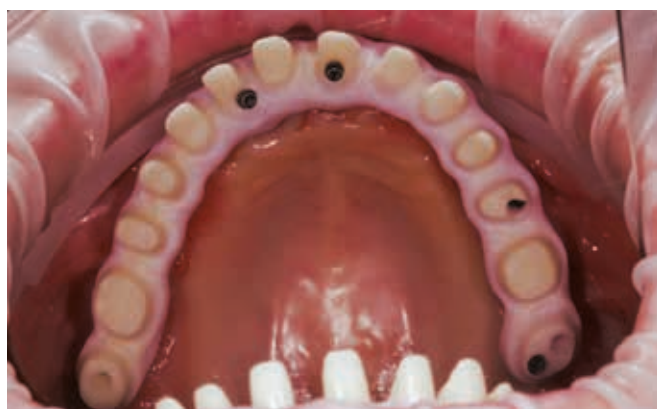Рабочая модель



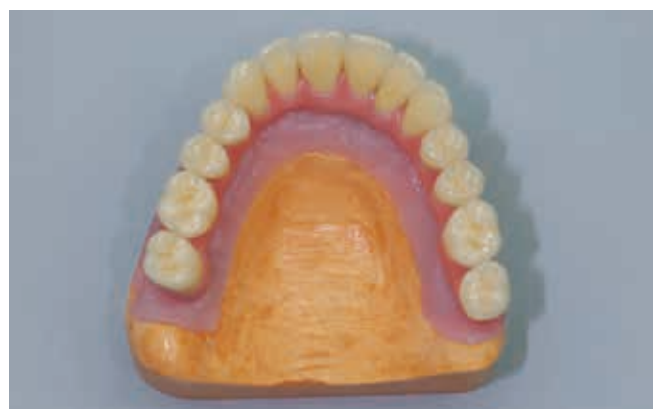Изготовление пластикового прототипа



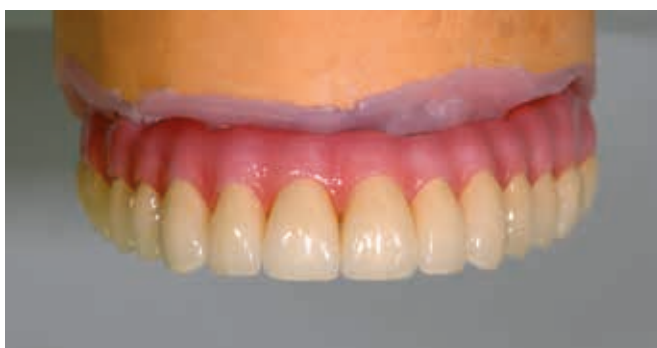CAD/CAM



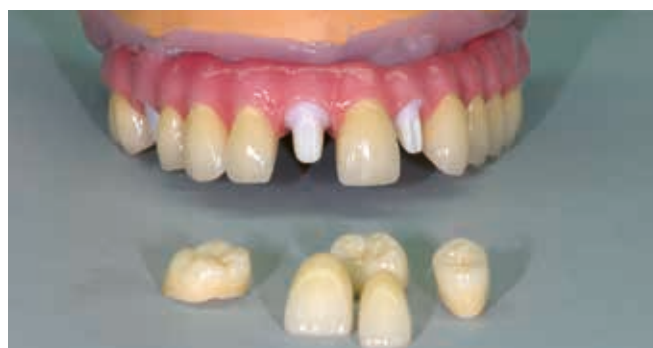Циркониевый каркас в полости рта



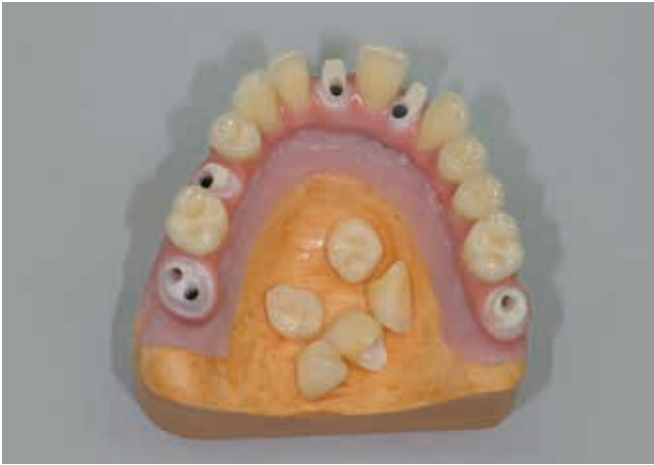Готовая работа на модели



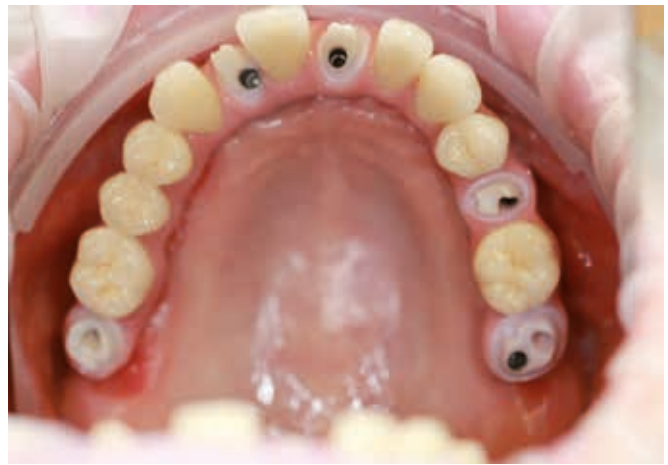Готовая работа



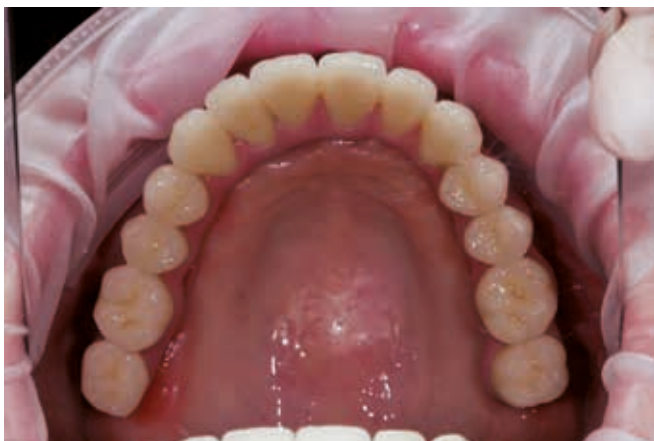Готовая работа с циркониевыми коронками облицованными керамикой



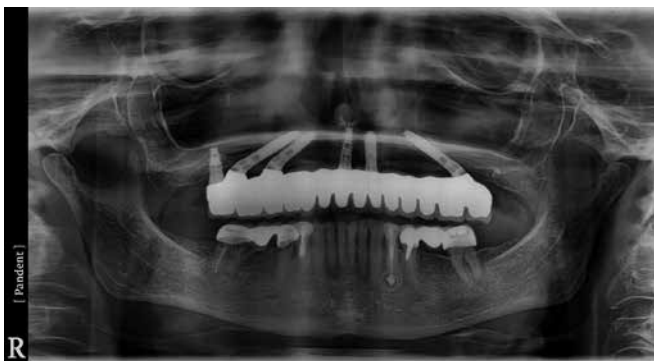Готовая работа с циркониевыми коронками облицованными керамикой



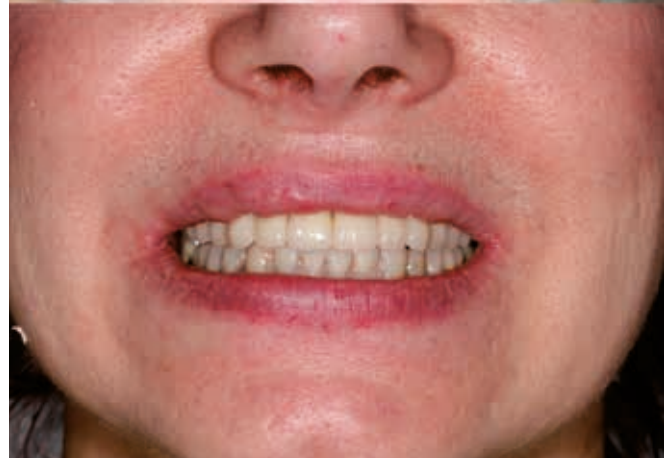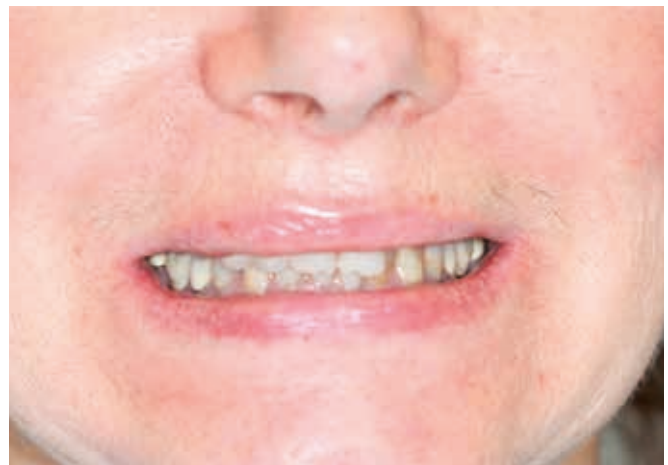Готовая работа в полости рта



Готовая работа в полости рта с зацементированными циркониевыми коронками



Орто после фиксации готовой работы



Фотография пациентки до и после протезирования

Хирургический этап лечения проводил главный врач сети клиник «Гандент» Дамианиди В.В., ортопедический этап лечения проводил врач-ортопед Гамыдов К.М.